

ЭКГ в спортивной медицине.

Введение.

У спортсменов многолетние тренировки с большими тренировочными нагрузками ведут к формированию «спортивного сердца», что имеет морфологические, функциональные и регуляторные особенности, которые обладает высокой производительностью. Тем не менее, при неправильной методике тренировки, при наличии очагов хронической инфекции, при выступлении в соревнованиях в болезненном состоянии, в условиях среднегорья, повышенной температуры и влажности воздуха высокие нагрузки и перегрузки в спортсменов создают условия для развития предпатологических и патологических состояний. Электрокардиография (ЭКГ) есть основной инструментальной методикой в диагностике физиологических и патологических изменений при занятиях физической культурой и спортом.

Данные ЭКГ используются при отборе занимающихся физкультурой и спортом, для диагностики и динамического контроля, при оценке адаптационных возможностей и результатов лечения.

Знание основ ЭКГ необходимо спортивному врачу, который работает во врачебно-физкультурном диспансере, в детской спортивной школе и в сборной команде и обеспечивает все формы занятий массовой физической культурой.

Изменение потенциала изолированной мышечной клетки.

В клетках миокарда, находящихся в состоянии покоя, на внутренней поверхности клеточной мембраны преобладают отрицательные ионы, а на внешней – положительные. Клетка поляризована, при этом разность концентрации ионов создаёт разность потенциалов, равную 60–90 mV. В момент возбуждения клетки потенциал быстро возрастает до +30 mV, происходит процесс её деполяризации, обусловленный резким изменением концентрации ионов (Na⁺, K⁺, Ca⁺⁺, Cl⁻) в клетке и во внеклеточном пространстве. Затем происходит более медленный обратный процесс, восстанавливается исходная концентрация ионов в клетке, происходит их реполяризация. Эти изменения потенциала можно зарегистрировать графически (ЭКГ).

Проводящая система сердца.

Возбуждение миокарда вызывается импульсами, возникающими и распространяющимися по проводящей системе сердца. В нормальных условиях источником возбуждения является **синусовый узел (СУ)**. Он располагается в верхней части правого предсердия в области устья верхней и нижней полых вен. Источником генерации импульсов являются **Р-клетки**, обладающие свойством спонтанной деполяризации. Синусовый узел обладает наивысшим автоматизмом и в нормальных условиях возбуждается 60–90 раз в минуту (**центр автоматизма ПЕРВОГО порядка**). Нервные и гуморальные воздействия, а также сдвиги минерального баланса ведут к изменению частоты возбуждения синусового узла. Проведение импульса возбуждения на предсердия осуществляется с помощью **Т-клеток**.

По предсердиям возбуждение распространяется по 3 межузловым путям (переднему, среднему и заднему), соединяющим Синусовый и атриовентрикулярный узлы. При этом сначала возбуждается правое предсердие, а затем, с небольшой задержкой, левое предсердие, скорость проведения составляет 1 м/сек.

Атриовентрикулярный узел находится в нижней части правого предсердия справа от межпредсердной перегородки. Частота генерируемых ими импульсов значительно ниже и составляет 30–60 импульсов в минуту (**центр автоматизма ВТОРОГО порядка**). Он берёт на себя роль водителя ритма только при отказе синусового узла. Скорость проведения возбуждения составляет всего 0,2 м/сек. такая задержка проведения позволяет синхронизировать возбуждение предсердий и желудочков, обеспечив при этом оптимальные гемодинамические условия работы сердца.

В нижней части Атриовентрикулярного узла начинается **пучок Гиса**, который проходит по фиброзному кольцу между предсердиями и желудочками. Скорость проведения повышается снова до 1 м/сек.

Затем пучок Гиса разделяется на две ножки, правую и левую, которые опускаются вниз по обеим сторонам межжелудочковой перегородки. **Правая** идёт по правой стороне межжелудочковой перегородки, затем переходит на миокард правого желудочка. **Левая ножка** делится на 2 ветви – **переднюю**, охватывающую волокнами передне–верхнюю часть левого желудочка, и **заднюю**, направляющуюся к задне–нижней части левого желудочка. Скорость проведения – 3–4 м/сек., что обеспечивает быстрое распространение возбуждения по желудочкам сердца.

Конечные разветвления ложек пучка Гиса переходят в **волокна Пуркинье**, находящиеся субэндокардиально в обоих желудочках и непосредственно контактирующие с сократительным миокардом желудочков.

Ножки Гиса и их разветвления также обладают функцией автоматизма. Однако частота генерирования импульсов минимальна: 15–30 импульсов в минуту (**центр автоматизма ТРЕТЬЕГО порядка**).

Формирование ЭКГ.

Возбуждение, возникающее в **синусовом узле (СУ)**, на обычной ЭКГ не регистрируется из-за очень маленькой величины. Поэтому о работе синусового узла мы судим по результатам проведения его возбуждения. Импульс из СУ проводится по предсердиям, отражением возбуждения которых является зубец Р. Начальная часть его является результатом возбуждения правого предсердия, конечная – левого. Затем возбуждение, достигнув **атриовентрикулярного узла (АУ)**, задерживается. На ЭКГ это отражается сегментом PQ. Время предсердно-желудочковой проводимости, интервал PQ включает в себя время возбуждения предсердий (зубец Р) и время задержки в АУ (сегмент PQ). Дальнейшее распространение импульса вызывает возбуждение желудочков, формируется комплекс QRS. Возбуждение желудочков закончено, начинается процесс реполяризации, возврат в исходное состояние, отражающееся на ЭКГ сегментом ST и зубцом Т.

Рассмотрим некоторые особенности ЭКГ. Зубец Р может быть положительным, уплощённым, двугорбым, изоэлектрическим, бифазным, отрицательным и высоким положительным. При отсутствии зубца Q, интервал PQ обозначается как PR. Если комплекс QRS начинается с отрицательного зубца, то это всегда зубец Q. Зубец R в комплексе QRS всегда положителен. Отрицательный зубец после зубца R отмечается как зубец S. Последующие положительные зубцы обозначаются как R', R'', а последующие отрицательные – как S', S''. Комплекс QRS в виде единичного отрицательного отклонения обозначается как комплекс типа QS. Зубцы большой амплитуды (более 5 мм) в комплексе QRS обозначаются заглавными буквами Q, R, S, а маленькой амплитуды (менее 5 мм) – прописными q, r, s.

Сегмент ST определяется как отрезок от конца зубца S до начала зубца Т. Сегмент ST может менять своё расположение относительно изолинии. Линия между зубцами Т и Р, отражающая период диастолы, принимается за изолинию, клетки миокарда находятся в поляризованном состоянии. В норме депрессия сегмента ST не превышает 0,5 мм и элевация – 2 мм.

Зубец Т в норме положителен, с более пологим подъёмом и крутым спадом. В норме амплитуда зубца Т наибольшая в первом стандартном отведении (Т-I > Т-III), а в грудных отведениях амплитуда зубца Т возрастает от V1 до V4 отведения, в V5, V6 оставаясь такой же амплитуды, как в V4 или несколько меньшей, в норме $T_{V6} > T_{V1}$. Интервал QT отражает длительность электрической систолы желудочков, суммарную длительность процессов де- и реполяризации желудочков.

Зубец U отмечается не на всех ЭКГ и точный генез его возникновения пока не выявлен.

Регистрация ЭКГ.

Запись обычно производится при скорости движения бумаги 50 мм/сек, при этом длительность 1 мм составляет 0,02 сек.

При записи ЭКГ используются 12 отведений.

Для записи стандартных и усиленных отведений электроды накладываются на конечности:

КРАСНЫЙ – на правое предплечье;

ЖЁЛТЫЙ - на левое предплечье;

ЗЕЛЁНЫЙ - над левой лодыжкой;

ЧЁРНЫЙ - над правой лодыжкой (заземление).

Двухполюсные отведения от конечностей (стандартные) обозначаются римскими цифрами I, II, III. Двухполюсные отведения позволяют регистрировать разницу потенциалов между двумя точками поверхности тела. Отведение I лучше отражает биоэлектрическую активность передней стенки, а III – задней стенки. Для оценки влияния положения сердца на электрокардиографическую картину используют дополнительную запись в отведении на вдохе (III в). Однополюсные отведения от конечностей (усиленные) обозначаются как aVR, aVL, aVF. Обозначение отведения указывает, где находится активный электрод. Отведения от конечностей в целом (одно- и двухполюсные) дают представление о распространении *электродвижущей силы сердца (ЭДС)* во фронтальной плоскости.

Однополюсные грудные отведения накладываются на следующие места:

V1 – IV межреберье справа от грудины,

V2 – IV межреберье слева от грудины,

V3 – между V2 и V4,

V4 – в V межреберье по левой среднеключичной линии,

V5 – по передней подмышечной линии на уровне V4,

V6 – по средней подмышечной линии на уровне V4, V5.

При анализе ЭКГ в грудных отведениях необходимо учитывать, какая анатомическая область сердца находится под активным электродом. В правых грудных отведениях (V1, V2) зубец R формируется в результате возбуждения правого желудочка, а зубец S – левого. Отведение V3 отражает процессы возбуждения с области перегородки сердца. В левых грудных отведениях (V5, V6) зубец R формируется в результате деятельности левого желудочка, а S – правого. В норме в отведении V6 зубец S отсутствует, активный электрод не улавливает возбуждения правого желудочка, так как он находится далеко. Максимальная амплитуда зубца S обычно определяется в отведении V2. Наибольший зубец R регистрируется в отведении V5.

Отведение, в котором амплитуда зубца R примерно равна амплитуде зубца S, называется переходной зоной (обычно – V2, V3). Зубец Q обычно отмечается в отведениях V5, V6.

Дополнительные отведения:

Используется, когда 12 отведений не позволяет достаточно надёжно диагностировать ЭКГ-патологию или требует уточнения диагноза.

V7 - V9: V7 - по задней подмышечной;
V8 - лопаточной;
V9 - паравертебральной линиям на уровне V4 - V6.

V3R - V6R: на правой половине грудной клетки в позициях, симметричных обычным точкам V3 - V6.

Отведения по НЭБУ:

Для записи трёх отведений по НЭБУ применяют электроды, обычно используемые для регистрации трёх стандартных отведений от конечностей. **КРАСНЫЙ** электрод (с правой руки) помещают во втором межреберье по правому краю грудины; **ЗЕЛЁНЫЙ** электрод (с левой ноги) - в позицию грудного отведения V4 (у верхушки сердца). **ЖЁЛТЫЙ** электрод (с левой руки) помещают на том же горизонтальном уровне, что и зелёный электрод, но по задней подмышечной линии. Если переключатель отведений находится в положении I стандартного отведения, регистрируют отведение "**DORSALIS**" (D). Перемещая переключатель на II и III стандартные отведения, записывают соответственно отведения "**ANTERIOR**" (A) и "**INFERIOR**" (I).

Электрические оси сердца.

На ЭКГ отражаются три активных процесса: деполяризация предсердий (зубец P), деполяризация (комплекс QRS) и реполяризации (зубец T) желудочков, при этом можно определить величину направления этих процессов. За электрическую ось принимается суммарный (резльтирующий) вектор соответствующего активного процесса во фронтальной плоскости. **Нормальная электрическая ось** находится в диапазоне: $+30^\circ - +70^\circ$, **вертикальная** – от $+70^\circ$ до $+90^\circ$ и **горизонтальная** – от $+30^\circ$ до 0 . Если угол альфа **больше $+90^\circ$** , то говорят об **отклонении электрической оси вправо**, а если **меньше 0** , то об **отклонении влево**.

Для определения направления электрических осей элементов ЭКГ ($\angle\alpha_P$, $\angle\alpha_{QRS}$, $\angle\alpha_T$) мы измеряем амплитуду зубцов P и T в I и III стандартных отведениях с учётом их полярности, а для комплекса QRS определяем алгебраическую сумму (например, Q = -1мм, R = +1мм, S = -3мм, тогда сумма QRS = +7мм) амплитуды зубцов комплекса в этих же отведениях.

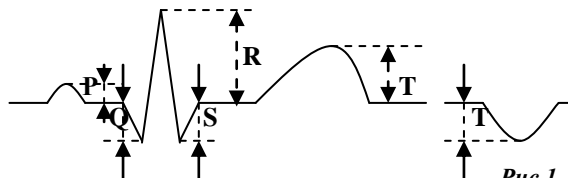


Рис.1. Измерение амплитуды элементов ЭКГ.

Визуальное определение угла альфа ($\angle\alpha$):

1. Максимальное положительное значение алгебраической суммы высоты зубцов QRS наблюдается в том отведении, ось которого приблизительно совпадает с расположением электрической оси сердца.
2. Комплекс типа RS, где алгебраическая сумма высоты зубцов равна нулю ($R=S$ или $R=Q+S$) записывается в том отведении, ось которого перпендикулярна электрической оси сердца.

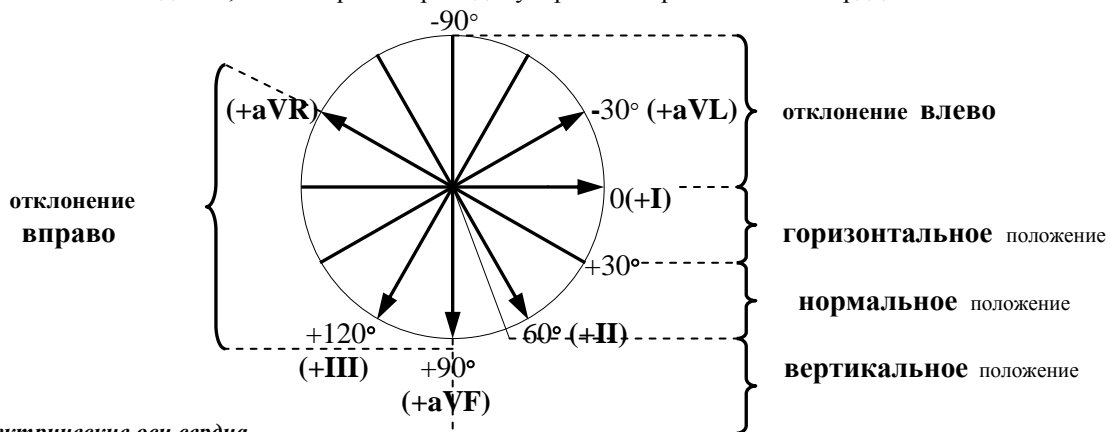


Рис.2. Электрические оси сердца.

Изменения $\angle\alpha_P$ отмечаются при гипертрофии предсердий, при нарушении процессов возбудимости. При гипертрофии желудочков, при нарушениях проводимости сдвиг оси $\angle\alpha_{QRS}$. Нарушения реполяризации разной этиологии ведут к изменению $\angle\alpha_T$.

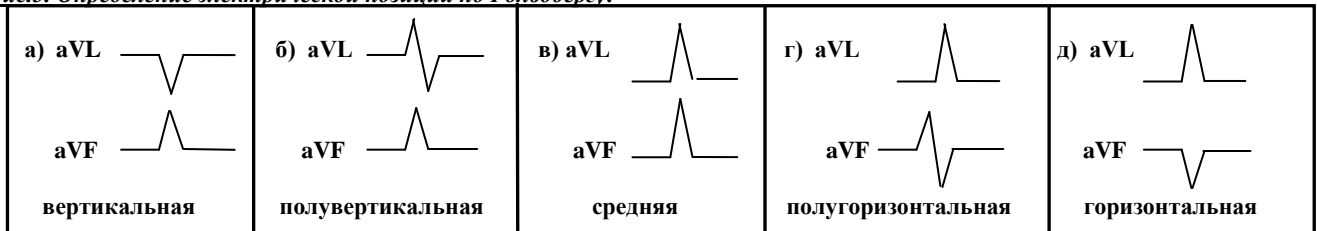
Суммарный вектор процессов де- и реполяризации желудочков направлен в одну сторону и угол между электрическими осями и Т в норме меньше 60° . Угол между $\angle \alpha QRS$ и Т *превышающий* 60° , указывает на возможную патологию.

Электрическая позиция сердца.

Суммарный вектор возбуждения желудочков определяется как электрическая ось сердца ($\angle \alpha QRS$).

Объёмное представление об электрическом поле сердца (диполь основание - верхушка сердца) даёт его электрическая позиция. Изменение в силу каких-либо причин анатомического положения сердца ведёт к изменению направления формирующегося электрического поля.

Рис.3. Определение электрической позиции по Гольдбергу:



У **спортсменов** отмечается определённая взаимосвязь между анатомическим строением тела и электрической позицией сердца. У высоких спортсменов с длинной грудной клеткой (баскетболисты, волейболисты, гребцы и т.д.) преобладают вертикальная и полувертикальная позиция сердца. Горизонтальная и полугоризонтальная позиции у таких спортсменов может указывать на гипертрофию левого желудочка, высокое стояние диафрагмы, нарушение проводимости и т.д. У спортсменов с широкой грудной клеткой (штангисты, гимнасты, борцы и т.д.) чаще отмечается горизонтальная и полугоризонтальная позиции сердца. Вертикальная и полувертикальная позиции у таких спортсменов может говорить о низком стоянии диафрагмы, маленьком объёме сердца и т. д. У спортсменов с обычной грудной клеткой преобладает средняя позиция сердца, которая в силу разных причин может меняться.

Методика анализа ЭКГ.

На электрокардиографическом бланке отмечаются номер ЭКГ, дата и место регистрации. Эти данные позволяют легко вести поиск ЭКГ в архиве при необходимости проведения дополнительных наблюдений. Затем следуют фамилия, имя и отчество спортсмена. Далее отмечаются возраст спортсмена, знание которого необходимо для учёта возрастных особенностей ЭКГ, вид спорта, определяющий характер тренировочных нагрузок, а также спортивный разряд, указывающий на уровень спортивного мастерства, на величину тренировочной нагрузки и определённым образом связанный со спортивным стажем. Обязательно отмечается цель направления спортсмена на запись ЭКГ: профилактический осмотр, наличие жалоб, уточнение диагноза, динамическое наблюдение и т. д.

Прежде чем приступить к измерениям и анализу ЭКГ необходимо провести общий обзор её по отведениям. При этом могут выявиться грубые нарушения ЭКГ (извращение комплекса QRS, выпадение комплекса QRS, выпадение сердечного цикла PQRST и т. д.), которые необходимо учитывать при проведении измерений и анализа.

Методика расчёта элементов ЭКГ.

Измерения проводятся обычно во втором стандартном отведении, при необходимости единицы длины (мм) во временные единицы (сек) путём умножения на **0,02**.

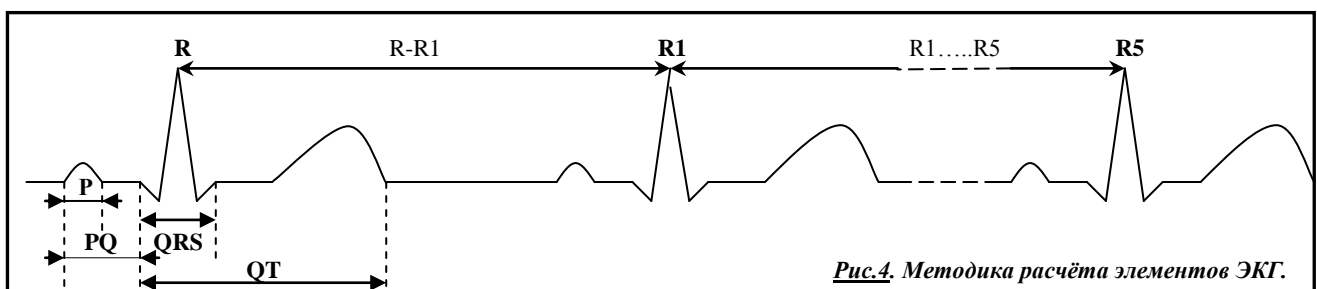


Рис.4. Методика расчёта элементов ЭКГ.

Сначала измеряется длительность интервалов R – R в пяти соседних циклах. Затем мы находим среднюю длительность интервала R – R и по ней с помощью таблицы 1. определяем ЧСС в одну минуту. При наличии аритмии определяем степень её выраженности с помощью показателя **вариабельности ритма (ВР)**:

$$ВР = \frac{R-R \max - R-R \min}{R-R \text{ сред.}} \times 100$$

В норме вариабельность ритма не превышает 20%.

Табл. 1. Определение частоты сердечных сокращений по длительности интервала R – R

| ЧСС | R-R | ЧСС | R-R | ЧСС | R-R | ЧСС | R-R | ЧСС | R-R |
|-----|-----|-----|-----|-----|-----|-----|-----|-----|-----|
| 30 | 200 | 40 | 150 | 50 | 120 | 60 | 100 | 70 | 86 |
| 31 | 195 | 41 | 146 | 51 | 117 | 61 | 98 | 71 | 84 |
| 32 | 193 | 42 | 143 | 52 | 115 | 62 | 97 | 72 | 83 |
| 33 | 182 | 43 | 139 | 53 | 113 | 63 | 95 | 73 | 82 |
| 34 | 176 | 44 | 136 | 54 | 111 | 64 | 94 | 74 | 81 |
| 35 | 171 | 45 | 133 | 55 | 109 | 65 | 92 | 75 | 80 |
| 36 | 166 | 46 | 130 | 56 | 107 | 66 | 91 | 76 | 79 |
| 37 | 162 | 47 | 127 | 57 | 105 | 67 | 89 | 77 | 78 |
| 38 | 158 | 48 | 125 | 58 | 103 | 68 | 88 | 78 | 77 |
| 39 | 154 | 49 | 122 | 59 | 101 | 69 | 87 | 79 | 76 |
| R-R | ЧСС | R-R | ЧСС | R-R | ЧСС | R-R | ЧСС | R-R | ЧСС |

Затем измеряется длительность зубца Р, интервала PQ, комплекса QRS и интервала QT.

У **спортсменов** зубец Р в стандартных и усиленных отведениях положителен (кроме aVR), уплощён и длительность его не превышает 0,11 сек.

Длительность интервала PQ в значительной степени связана с ЧСС. Граница нормы длительности предсердно-желудочковой проводимости для нормального ритма **0,12 – 0,21 сек.** У спортсменов с резко **выраженной брадикардией** длительность интервала PQ может составить в норме **0,22 – 0,23 сек.** из-за воздействия повышенного тонуса блуждающего нерва. Длительность комплекса QRS у спортсменов в покое в пределах **0,4 – 0,11 сек.** Высокий процент значений длительности комплекса QRS в пределах **0,08 – 0,11 сек.** объясняется тем, что для охвата возбуждением гипертрофированного миокарда требуется больший период времени. Для электрической систолы желудочков (интервал QT) разработаны **должные значения (QTд)** длительности при определённой ЧСС, отдельно для мужчин и женщин (табл. 2.)

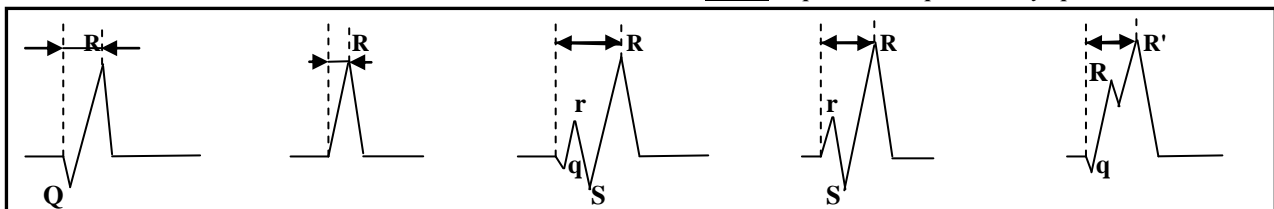
Табл. 2 Должные значения длительности электрической систолы сердца у спортсменов.

| ЧСС | ЖЕНЩИНЫ | | | МУЖЧИНЫ | | |
|-----|---------|------|------|---------|------|------|
| | -2SX | X | +2SX | -2SX | X | +2SX |
| 35 | .434 | .480 | .540 | .423 | .465 | .518 |
| 40 | .412 | .454 | .509 | .401 | .441 | .489 |
| 45 | .398 | .433 | .483 | .383 | .420 | .464 |
| 50 | .377 | .415 | .461 | .367 | .402 | .443 |
| 55 | .363 | .399 | .442 | .354 | .387 | .425 |
| 60 | .351 | .385 | .425 | .342 | .373 | .410 |
| 65 | .340 | .373 | .410 | .331 | .361 | .396 |
| 70 | .331 | .362 | .397 | .322 | .350 | .383 |
| 75 | .322 | .352 | .385 | .313 | .340 | .372 |
| 80 | .314 | .343 | .374 | .305 | .332 | .362 |
| 85 | .306 | .334 | .364 | .298 | .323 | .352 |
| 90 | .300 | .326 | .355 | .291 | .316 | .344 |
| 95 | .293 | .319 | .346 | .285 | .309 | .336 |
| 100 | .288 | .313 | .338 | .279 | .302 | .328 |
| 105 | .282 | .307 | .331 | .274 | .296 | .321 |
| 110 | .277 | .301 | .324 | .269 | .291 | .315 |
| 115 | .272 | .295 | .318 | .264 | .286 | .309 |
| 120 | .268 | .290 | .312 | .260 | .281 | .303 |

| ЧСС | ЖЕНЩИНЫ | | | МУЖЧИНЫ | | |
|-----|---------|------|------|---------|------|------|
| | -2SX | X | +2SX | -2SX | X | +2SX |
| 125 | .263 | .286 | .306 | .256 | .276 | .298 |
| 130 | .259 | .281 | .301 | .252 | .272 | .293 |
| 135 | .256 | .277 | .296 | .248 | .267 | .288 |
| 140 | .252 | .273 | .291 | .245 | .263 | .284 |
| 145 | .249 | .269 | .287 | .241 | .260 | .279 |
| 150 | .245 | .265 | .282 | .238 | .256 | .275 |
| 155 | .242 | .262 | .278 | .235 | .253 | .271 |
| 160 | .239 | .258 | .274 | .232 | .249 | .268 |
| 165 | .236 | .255 | .271 | .229 | .246 | .264 |
| 170 | .234 | .252 | .267 | .227 | .243 | .261 |
| 175 | .231 | .249 | .264 | .224 | .240 | .257 |
| 180 | .228 | .246 | .260 | .222 | .238 | .254 |
| 185 | .226 | .243 | .257 | .219 | .235 | .251 |
| 190 | .224 | .241 | .254 | .217 | .232 | .248 |
| 195 | .221 | .238 | .251 | .215 | .230 | .246 |
| 200 | .219 | .236 | .248 | .213 | .228 | .243 |

Затем проводится сравнение фактического значения с должным и определяется разность. Если при ЧСС меньше 60 в минуту разность находится в пределах **± 0,04 сек.** и при более высокой частоте - **± 0,03 сек.** то длительность электрической систолы в пределах нормы. Если же значения разности выходят за указанные пределы, то отмечается соответственно удлинение или укорочение электрической систолы сердца.

Рис.5. Определение времени внутреннего отклонения.



При блокадах ножек пучка Гиса необходимо измерять **время внутреннего отклонения (J)**. Этот показатель определяется как время от начала возбуждения желудочков до его максимума и измеряется как интервал от начала зубца Q до вершины зубца R. Если имеется расщепление комплекса QRS, то измерение проводится до вершины зубца R'. Длительность времени внутреннего отклонения в норме в отведении V1 до 0,035 сек, в отведении V6 – до 0,05 сек.

Нарушение возбудимости и автоматизма.

1. Нормальный синусовый ритм:

- Зубец P синусового происхождения всегда положителен во втором стандартном отведении и всегда отрицателен в отведении aVR;
- Постоянный и нормальный интервалы PQ, когда за каждым зубцом P следует комплекс QRS и длительность интервала составляет 0,12 - 0,21 сек.;
- Форма зубца P постоянна в каждом отведении;
- Интервалы P-P постоянны;
- Частота возбуждений- 60 - 90 раз в минуту.

2. Нарушение возбудимости (автоматизма) сердца.

Нарушение возбудимости у спортсменов часто является функциональными, и отмечаются при здоровом сердце. В этом случае они могут быть обусловлены психогенными факторами (острыми и хроническими), рефлексорными воздействиями со стороны внутренних органов при их раздражении или патологии, нарушении обмена веществ (гипо-, гиперкалиемии и т.д.), воздействием гипоксии (нагрузочной, среднегорье), развитием анемии (особенно у спортсменов) и т.д.

При различных заболеваниях сердца (миокардиты и дистрофии миокарда различной этиологии и генеза) на функцию автоматизма влияют органические причины, являющиеся результатом поражения структур сердца.

А. Номотопные нарушения.

При номотопных нарушениях возбудимости нарушается процесс формирования импульса в пределах СУ.

а) СИСУСОВАЯ БРАДИКАРДИЯ.

- Зубец P синусового происхождения. Из-за тенденции поворота электрической оси $\angle\alpha P$ влево в норме может появиться отрицательный зубец P в III отведении.
- Частота возбуждения менее 60 раз в минуту.

У **спортсменов** синусовая брадикардия встречается очень часто, так как обусловлена повышением тонуса блуждающего нерва в процессе многолетней тренировки и является одним из признаков "спортивного сердца". **Выраженность брадикардии у спортсменов в видах на выносливость используется как показатель их тренированности.**

Формирование патологической синусовой брадикардии может произойти под воздействием невроза, инфекционных заболеваний, при заболеваниях миокарда, а также токсических и медикаментозных воздействий.

Особенно тщательно необходимо наблюдать формирование синусовой брадикардии у юных спортсменов, исключая возможную патологию. У спортсменов с резко выраженной синусовой брадикардией может произойти структурное изменение синусового узла с последующим изменением функции (появление пароксизмов, абсолютной аритмии и т. д.)

б) СИСУСОВАЯ ТАХИКАРДИЯ.

- Зубец P синусового происхождения.
- Частота возбуждения больше 90 раз в минуту.

Синусовая тахикардия в состоянии мышечного покоя в норме может встречается только у юных спортсменов. Выявление у взрослых спортсменов синусовая тахикардия может служить свидетельством перетренированности организма, нейроциркуляторной дистонии, гиперкинетического синдрома, дистрофии миокарда, анемии. Весьма часто она определяется при инфекционных заболеваниях и при повышении температуры.

в) СИСУСОВАЯ АРИТМИЯ.

Колебания длительности сердечного цикла, самого короткого или самого длинного от среднего, больше 10%, или разница по длительности самого длинного и самого короткого цикла больше 0,16 сек. свидетельствует о наличии аритмии.

- Зубец P синусового происхождения.
- Неправильный ритм, колебания длительности циклов значительны.

У **спортсменов** синусовая аритмия обусловлена зависимостью от фаз дыхания: на вдохе ЧСС повышается, а на выдохе - уменьшается. У спортсменов может встречаться также недыхательная синусовая аритмия, которая не исчезает при задержке дыхания. Она встречается при нейроциркуляторной дистонии, при заболеваниях сердца, в период реконвалесценции и в определённой мере обусловлена повреждением СУ.

Синусовая аритмия часто проходит на фоне брадикардии, реже - на фоне синусовой тахикардии.

г) СИНДРОМ СЛАБОСТИ СИНУСОВОГО УЗЛА.

Под понятием "слабости синусового узла" подразумевается комплекс нарушений функции синусового узла:

- При физической нагрузке и ортостатической пробе отсутствует адекватное повышение ЧСС.
- Чередование периодов брадикардии-тахикардии, имеющих между собой патогенетическую связь. Из брадикардий чаще бывает синусовая, а из тахикардий - синусовая, предсердная, узловая.

У **спортсменов** наиболее частой причиной ССУ является дистрофия области СУ.

Б. Гетеротопные нарушения.

Прекращение активности клеток СУ или полная блокада синусовых импульсов ведёт к включению центров автоматизма более низкого - второго и третьего порядка.

О гетеротопическом ритме говорят при наличии возникающих подряд нескольких (более трёх) циклов из участков вне пределов СУ.

1) Пассивные нарушения.


Возникают в результате падения активности клеток СУ, водителя ритма первого порядка, или при полной блокаде их проведения возбуждения на предсердия, при этом центры второго или третьего порядка берут на себя роль водителя ритма.

а) Предсердные эктопические ритмы.

Источник формирования импульса находится в предсердиях. Волна распространения возбуждения по предсердиям отличается от обычной, очаг возбуждения находится в нижней части предсердия и охват их возбуждением происходит ретроградно, снизу вверх. При этом на ЭКГ будут отмечаться отрицательные зубцы Р во II, III, aVF отведениях и положительный зубец Р - в отведении aVR. ЧСС колеблется в широких пределах (40 - 100 раз в минуту).

б) Атриовентрикулярный ритм.

Эктопические импульсы зарождаются в центрах второго порядка, в атриовентрикулярном узле. ЧСС - 30 - 60 в минуту. Импульсы распространяются к предсердиям вверх (ретроградно), в обратном направлении, а к желудочкам - вниз (антеградно), в обычном направлении.



Атриовентрикулярный ритм с одновременным возбуждением предсердий и желудочков:

- Зубец Р сливается с комплексом QRS и становится невидимым;
- Желудочки возбуждаются в обычном порядке, что оставляет комплекс QRS и зубец Т практически неизменёнными;
- Ритм возбуждения правильный.

Атриовентрикулярный ритм с предшествующим возбуждением желудочков возбуждению предсердий:

- Формируется отрицательный зубец Р во II, III, aVF отведениях и положительный Р - в отведениях aVR, которые находятся после комплекса QRS на сегменте ST или на зубце Т.

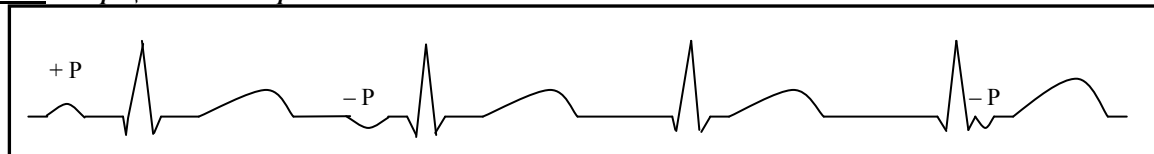
У **спортсменов** для дифференциальной диагностики можно использовать пробу с физической нагрузкой. При атриовентрикулярном ритме физическая нагрузка повышает ЧСС, однако, оно неадекватно повышению мощности нагрузки, при синусовой брадикардии - повышение ЧСС пропорционально росту мощности нагрузки.

в) Миграция водителя ритма.

Периодическое изменение места возникновения импульса в пределах проводящей системы от СУ через предсердие до АУ.

- изменяется амплитуда, форма и полярность зубца Р. При возбуждении из верхних отделов предсердий регистрируется деформированный зубец Р, из средних - бифазный и из нижних - отрицательный зубец Р. При возбуждении из атриовентрикулярного узла зубец Р может не регистрироваться при одновременном возбуждении предсердий и желудочков или регистрируется как отрицательный Р после комплекса QRS при предшествующем возбуждении желудочков.
- Меняется и длительность интервала PQ.
- Комплекс QRS не изменён.

Рис.7. миграция водителя ритма.



У **спортсменов** миграция водителя ритма может возникнуть под влиянием повышенного тонуса блуждающего нерва, угнетающего СУ. Для дифференциальной диагностики можно использовать пробу с физической нагрузкой: под влиянием нагрузки синусовый узел берёт на себя основную функцию водителя ритма и подавляет нижележащие центры (при функциональной миграции), либо миграция остаётся (при органическом повреждении).

г) Атриовентрикулярная диссоциация.

При атриовентрикулярной диссоциации существуют два водителя ритма: один из синусового, а второй - из АУ. Причём активность АУ выше, чем СУ. Предсердия возбуждаются импульсами из СУ, а желудочки - из АУ.

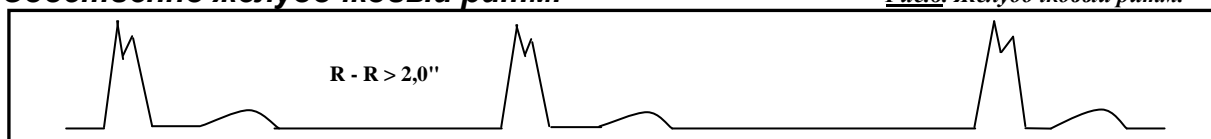
- интервалы Р - Р большей длительности, чем интервалы R - R.

Если импульс из СУ случайно попадает в нерепрафертерную фазу активности АУ, то он может провестись на желудочки и вызвать их возбуждение. Тогда говорят об **атриовентрикулярной диссоциации с интерференцией**.

У **спортсменов** атриовентрикулярная диссоциация может возникнуть при резком замедлении деятельности СУ, резком повышении тонуса блуждающего нерва.

д) Собственно желудочковый ритм.

Рис.8. Желудочковый ритм.



- На ЭКГ регистрируются уширенные деформированные желудочковые комплексы (QRS больше 0,12 сек.).

При наличии одного очага возбуждения форма QRS постоянна и ритм правильный, при нескольких очагов - конфигурация комплекса QRS меняется, и ритм может быть неправильным. ЧСС - 15 - 30 раз в минуту.

е) Выскакивающие сокращения.

При понижении функции СУ или при нарушении проводимости (синаурикулярной, атриовентрикулярных блокадах) появляются запаздывающие, после более длительной диастолической паузы, выскакивающие сокращения.

На ЭКГ выскакивающие сокращения чаще бывают атриовентрикулярными (зубца Р нет, комплекс QRS неизменён) или желудочковыми (зубца Р нет, комплекс QRS деформирован и уширен). Диастолическая пауза от предшествующего синусового возбуждения до выскакивающего сокращения больше самого длинного расстояния между синусовыми импульсами.

2) Активные нарушения.

Активные гетеротопные нарушения ритма возникают в результате ненормально повышенной возбудимости эктопических очагов.

А) Экстрасистолия.

Экстрасистолия (ЭС) - это преждевременное возбуждение сердца или его отделов, нарушающее нормальное распространение возбуждения и сокращения сердца. Вызываются ЭС импульсами из очагов повышенной возбудимости проводящей системы сердца вне СУ.

ЭС из одного очага имеют в определённом отведении одинаковую форму и называются **монотопными**, из разных очагов - неодинаковую форму и называются **политопными**.

Если ЭС мало (до 5 в минуту) то они называются **единичными**, если больше 5 в минуту - **множественными**.

Правильное чередование ЭС и нормальных сокращений называется **аллоритмией**. Чаще определяется **бигимения** - каждое второе возбуждение сердца экстрасистолическое; **тригимения** - когда после двух нормальных возбуждений следует внеочередное; **квадригимения** - ЭС следует после трёх нормальных возбуждений.

Если подряд следует несколько ЭС, то говорят о **групповой экстрасистолии**. Ранние ЭС ("R на T") появляются в период окончания предыдущего цикла и обычно проецируются зубцом R экстрасистолы на зубец T предыдущего комплекса.

Временной интервал от зубца R ЭС до зубца R последующего нормального комплекса называется **компенсаторной паузой**. Если это расстояние вдвое превышает нормальную длительность интервала R- R, то компенсаторная пауза называется **полной**, а если меньше - **неполной**. Если ЭС находится между двумя нормальными циклами вообще без какой-либо паузы, то такая ЭС называется **вставочной** или **интерполированной**.

Суправентрикулярные ЭС обычно имеют неизменённый комплекс QRS и полную компенсаторную паузу. Топическая диагностика проводится по форме и полярности зубца P и по его положению относительно комплекса QRS.

а) Предсердные ЭС.

◆ **ЭС из верхних отделов предсердий.**

Зубец P деформируется: уплощается, уширяется, становится зазубренным.

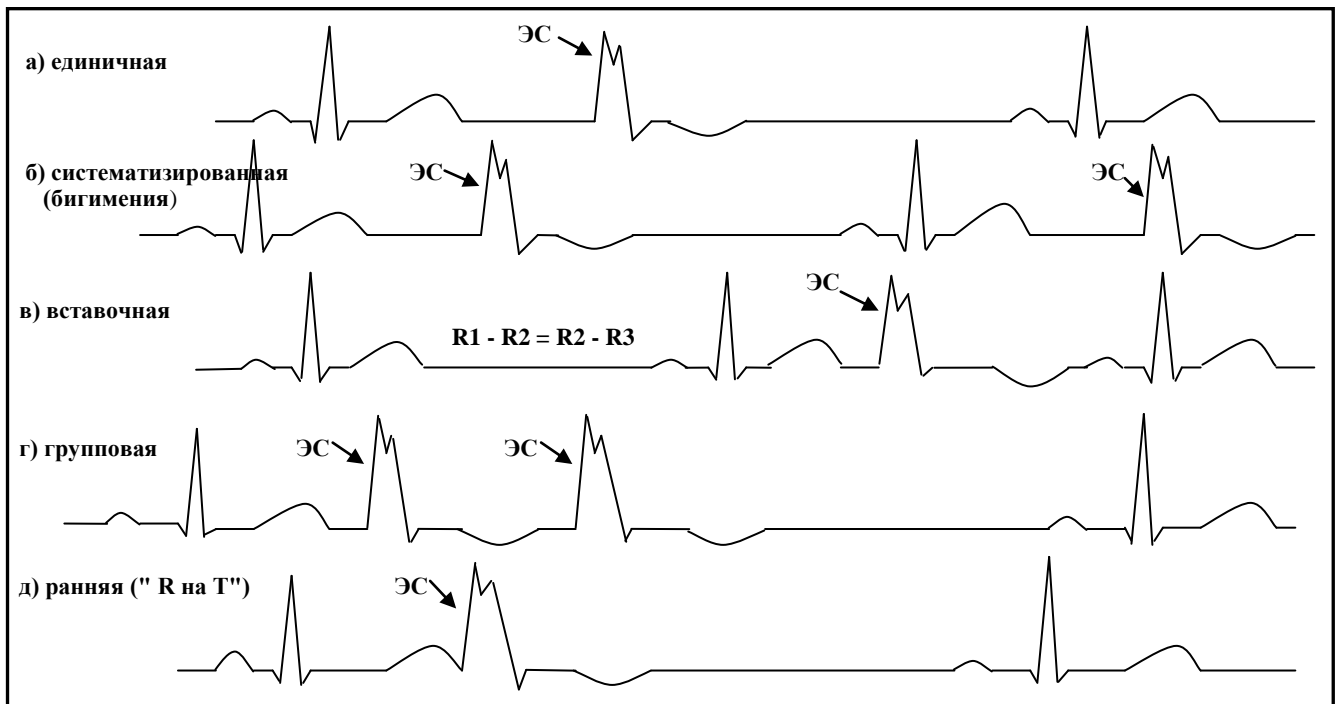
◆ **ЭС из средних отделов предсердий.**

Зубец P принимает бифазный характер.

◆ **ЭС из нижних отделов предсердий.**

Отрицательный зубец P в отведениях II, III и aVF, положительный зубец P в отведении aVR.

Рис.9. варианты экстрасистол:



б) Атриовентрикулярные ЭС.

◆ **С одновременным возбуждением предсердий и желудочков.**

Нормальный комплекс QRS; зубец P отсутствует.

◆ **С предшествующим возбуждением желудочков.**

Отрицательный зубец P на сегменте ST во II, III aVF отведениях и положительный - в отведении aVR.

в) Стволовые (пучковые) ЭС.

Зубец P отсутствует; комплекс QRS не изменён или слегка деформирован, при этом комплекс QRS и зубец T направлены в одну сторону, **конкордантны**.

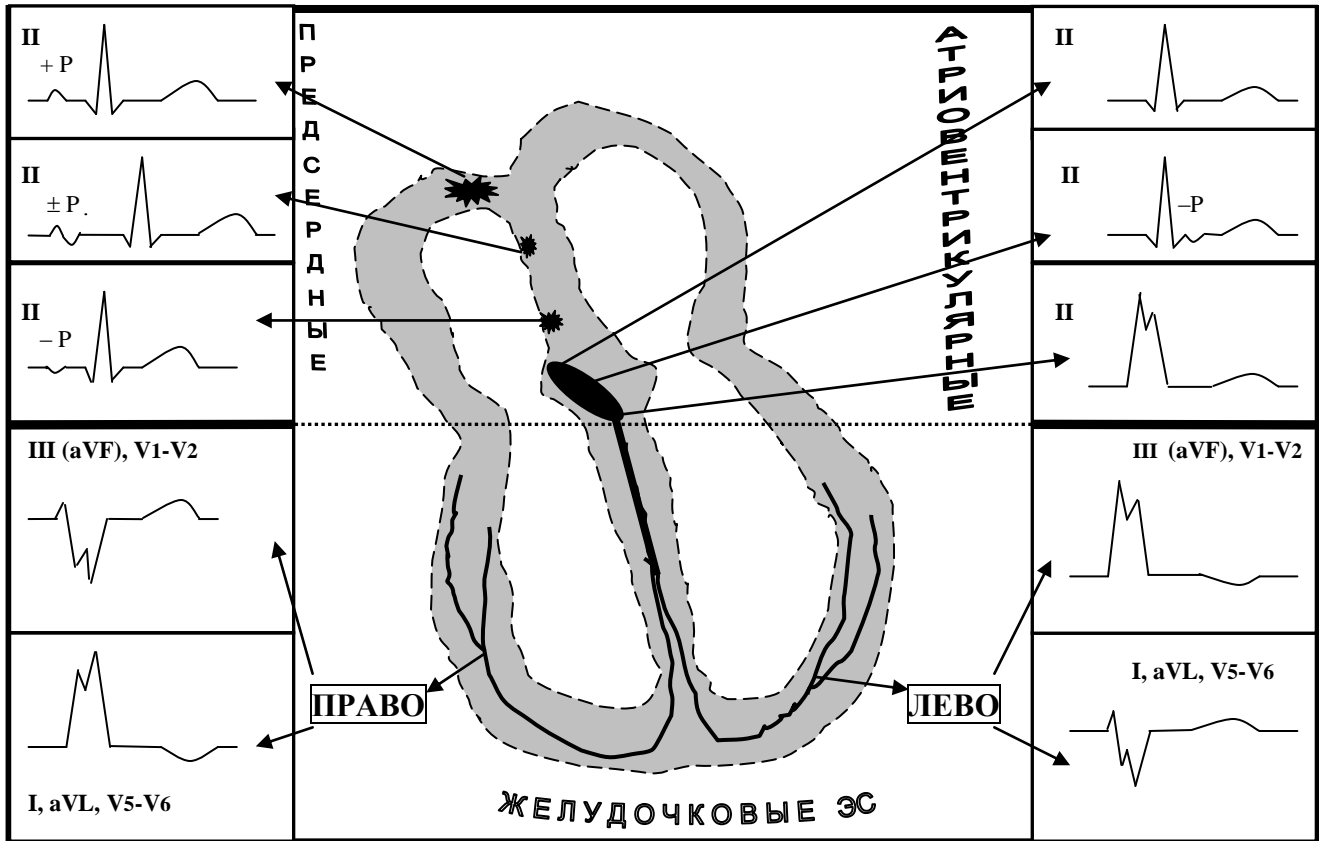
г) Вентрикулярные (желудочковые) ЭС.

- Комплекс QRS уширен, деформирован из-за неодновременного возбуждения желудочков;
- Зубец P отсутствует;
- Комплекс QRS и зубец T расположены **дискордантно** из-за вторично изменённой реполяризации;
- Компенсаторная пауза обычно полная.

Для определения локализации эктопического очага можно пользоваться следующими признаками (Рис.10.).

- 1) ЭС из **левого желудочка** вызывает ЭКГ-изменения, характерные для блокады правой ножки пучка Гиса:
 - Высокий расщеплённый зубец R в III, aVF, V1-2 отведениях,
 - Глубокий и широкий зубец S в I, aVL и в V5-6 отведениях;
- 2) ЭС из **правого желудочка** проявляется на ЭКГ признаками блокады левой ножки пучка Гиса:
 - Высокий расщеплённый зубец R в I, aVL и в V5-6 отведениях,
 - Глубокий и широкий зубец S в III, aVF, V1-2 отведениях.

Рис.10. Топическая диагностика ЭС.



У **спортсменов** единичные ЭС значительных нарушений гемодинамики не вызывают. Однако электрокардиографически определяется ряд признаков, характеризующих **патологичность экстрасистол:**

1. Частота ЭС более 10% от числа сокращений сердца.
2. ЭС у детей.
3. Политопные ЭС.
4. ЭС во время физической нагрузки.
5. Систематизированные, спаренные, пучковые ЭС.
6. Ранние желудочковые ЭС "R на T".
7. Наличие постэкстрасистолического изменения сегмента ST и зубца T.

При выявлении ЭС у спортсменов необходимо проведение функциональных проб для выявления генеза их возникновения и определения препарата выбора для их лечения.

Б) Парасистолия.

При парасистолии в сердце существует два независимых водителя ритма, обычно синусовый ритм и какой-либо эктопический.

На ЭКГ представлены импульсы из синусового узла и из эктопического очага.

У **спортсменов** парасистолия отмечается при органических поражениях сердца.

В) Пароксизмальная и непароксизмальная тахикардия.

Они обусловлены импульсами возбуждения из эктопических очагов в предсердиях, атриовентрикулярном узле, желудочках сердца.

Непароксизмальная тахикардия характеризуется постепенным началом и постепенным окончанием, ускорение эктопического ритма обычно не превышает 140 раз в минуту.

Пароксизмальная тахикардия начинается внезапно и, если форма не тяжёлая, также внезапно и заканчивается. Частота возбуждения находится в диапазоне 140 - 220 раз в минуту.

При *предсердной пароксизмальной тахикардии* зубец Р изменён (деформирован, отрицателен). Комплекс QRS не изменён.

При *атриовентрикулярной пароксизмальной тахикардии* комплекс QRS обычно не изменён, а зубец Р может отсутствовать или находится на сегменте ST

При *желудочковой пароксизмальной тахикардии* комплекс QRS уширен и деформирован, зубец Р не определяется.

У **спортсменов** пароксизмальные тахикардии отмечаются редко и обусловлены в таком случае органическим поражением сердца или острой перегрузкой.

Нарушение проводимости.

Нарушение проводимости импульса возбуждения по проводящим путям сердца называется **БЛОКАДОЙ**.

1. Синоаурикулярная блокада.

Нарушается проведение возбуждения с СУ на предсердия.

А) Синоаурикулярная блокада I степени.

Электрокардиографически определить нельзя.

Б) Синоаурикулярная блокада II степени (частичная).

Импульсы возбуждения из СУ периодически не проводятся на предсердия, что приводит к выпадению сердечного комплекса, предсердия и желудочки не возбуждаются. На ЭКГ: - отсутствует зубец Р, комплекс QRS и зубец Т; - длительность интервала между соседними сердечными циклами равна по времени двум нормальным сердечным периодам.

В) Синоаурикулярная блокада III степени (полная).

Импульс возбуждения из СУ на предсердия не проводится, предсердия и желудочки не возбуждаются, возникает асистолия, на ЭКГ регистрируется изолиния. Обычно через некоторое время роль водителя ритма берёт на себя нижележащий центр автоматизма и начинает регистрироваться соответствующая ЭКГ или может наступить остановка сердца.

У **спортсменов** синоаурикулярная блокада II степени в соотношении 2:1 может симулировать синусовую брадикардию.

Синоаурикулярная блокада диагностируется по картине в ЭКГ отведениях или при двойном увеличении ЧСС в начале выполнения физической нагрузки.

2. Внутрипредсердная блокада.

Характерными признаками являются: уширение зубца Р более 0,11 сек., которое может сопровождаться расщеплением, изменением его формы, уменьшением амплитуды. У **спортсменов** внутрипредсердная блокада встречается редко.

3. Атриовентрикулярная блокада.

Нарушается проведение импульса возбуждения из предсердий в желудочки.

А) Частичная атриовентрикулярная блокада I степени.

- Удлиняется интервал PQ: - больше 0,23 секунды у спортсменов при выраженной брадикардии;
 - больше 0,21 секунды у спортсменов при обычном ритме;
 - больше 0,20 секунды у взрослых;
 - больше 0,18 секунды у детей.

Атриовентрикулярная блокада I степени встречается довольно часто у **спортсменов** и обычно бывает обусловлена значительным повышением тонуса блуждающего нерва. При этом отмечается синусовая брадикардия и удлинение интервала PQ. Функциональная проба (атропиновая и с физической нагрузкой) позволяют судить о степени влияния блуждающего нерва на предсердно-желудочковую проводимость.

В силу особенностей спортивной деятельности (большая физическая нагрузка, высокий эмоциональный тонус) спортсмены при атриовентрикулярной блокаде I степени нуждаются в минимальной коррекции (незначительное снижение тонуса блуждающего нерва или незначительное повышение симпатотонуса) проводимости.

Б) Частичная атриовентрикулярная блокада II степени.

Не все импульсы проводятся из предсердий на желудочки.
Различают 2 варианта блокады II степени:

а) Тип Самойлова-Венкебаха:

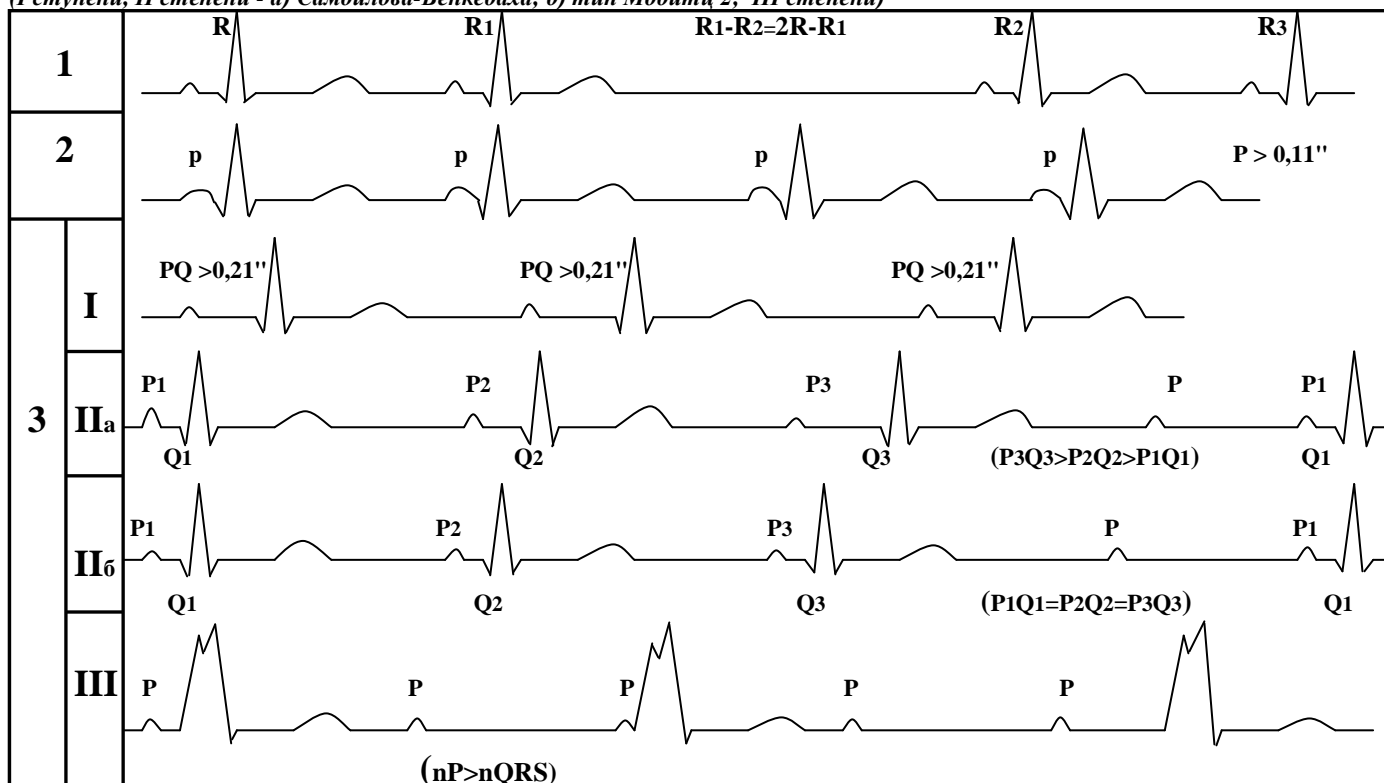
Прогрессирующее удлинение интервала PQ, а затем регистрируется только зубец P, а комплекс QRS выпадает. В подобном случае формируется длинная пауза, после которой регистрируется короткий интервал PQ и цикл снова повторяется. Соотношение импульсов возбуждения предсердий и желудочков обозначается цифрами 3:2, 4:3, 5:4 и т. д., где первая цифра - число возбуждений предсердий, а вторая - желудочков.

б) Тип Мобитц 2.

Нет прогрессирующего удлинения, отмечается стабильной длительности интервал PQ, затем после очередного зубца P отсутствует комплекс QRS.

У **спортсменов** диагностика атриовентрикулярной блокады II степени требует выявления основного заболевания и его лечения. К участию в тренировках и в соревнованиях спортсмены с блокадой II степени не допускаются.

Рис.11. Наджелудочковые блокады сердца: 1-синаурикулярная; 2-внутрипредсердная; 3- атриовентрикулярная (I степени, II степени - а) Самойлова-Венкебаха; б) тип Мобитц 2; III степени)



В) Полная атриовентрикулярная блокада III степени.

На ЭКГ отмечается независимость возбуждения и сокращения предсердий и желудочков, при этом превалирует число зубцов P над числом комплексов QRS и расстояние между соседними зубцами P - P всегда меньше, чем расстояние между соседними комплексами QRS.

У **спортсменов** блокада этой степени практически не встречается, а при её выявлении необходимо лечение основного заболевания.

NB! Спортсменам с атриовентрикулярной блокадой использование в качестве восстановительных и лечебных средств препаратов Калия противопоказано, так как возможен переход в более тяжёлую степень блокады.

4. Нарушения внутрисердечной проводимости.

Возникают ниже разветвления пучка Гиса на ножки и веточки и имеют специфическую ЭКГ-картину.

А) Блокада правой ножки пучка Гиса.

При блокаде правой ножки пучка Гиса нарушается проведение возбуждения по правой ножке к миокарду правого желудочка, проведение по левой ножке не нарушено. Для диагностики используются однополюсные грудные отведения.

ЭКГ признаки: - расщепление комплекса QRS типа rsR' в отведении V1 (III, aVF);

- удлинение времени внутреннего отклонения в отведении V1 больше 0,035 сек.
- глубокий, широкий зубец S в отведении V6 (I, aVL);
- депрессия сегмента ST и отрицательный зубец T в отведениях правого желудочка (V1, III, aVF).

При полной блокаде правой ножки пучка Гиса комплекс QRS уширен больше 0,11 сек. и вышеуказанные признаки сильно выражены, при неполной блокаде длительность комплекса QRS в пределах 0,08 - 0,11 сек. и признаки менее выражены.

Чем больше разница амплитуд r и R', тем больше патология.

У **спортсменов** частичная блокада правой ножки пучка Гиса встречается весьма часто, при этом она обусловлена запаздыванием возбуждения правого наджелудочкового гребешка и гипертрофией правого желудочка. Такая блокада не требует проведения лечебных мероприятий, необходимо наблюдение за динамикой изменений.

Б) Блокада левой ножки пучка Гиса.

Нарушается проведение возбуждения по левой ножке на миокард левого желудочка, проведение по правой ножке не нарушено.



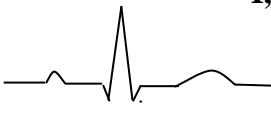


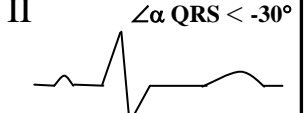


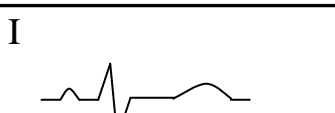





ЭКГ признаки:

- широкий, расщепленный комплекс QRS, состоящий из зубца R в отведении V6 (I, aVL);
- удлинение времени внутреннего отклонения в отведении V6 больше 0,05 сек.;
- зубец Q в отведении V5, V6 отсутствует;
- депрессия сегмента ST и отрицательный зубец T в отведениях I, aVL, V6.

При блокаде левой ножки пучка Гиса вышеуказанные признаки четко выражены, длительность комплекса QRS уширена больше 0,11 сек., при неполной блокаде - признаки менее выражены, длительность комплекса QRS составляет 0,08 - 0,11 сек.

Блокада левой ножки пучка Гиса у **спортсменов** встречается редко и определяется при органических поражениях сердца. Выявление этой блокады требует полного прекращения спортсменом тренировочных и соревновательных нагрузок, проведения дополнительного обследования для определения основного заболевания.

Рис.12. Блокада ножек пучка Гиса: правой (а) и левой (г); передней (б) и задней (в) ветвей левой ножки.

| | | | | |
|---|-------------------------------------------------------------------------------------|---------------------------------------------------------------------------------------------------------------------------------------------------------|----------------------------------------------------------------------------------------------------------------------------------------------------------|--------------------------------------------------------------------------------------------------|
| а |  |  <p>R1 III, (aVF), V1-V2 J V1 > 0,035" rsr1, rsR1</p> |  <p>I, (aVL), V5-V6 S > 0,06"</p> | |
| б |  |  <p>I</p> |  <p>II $\angle \alpha \text{ QRS} < -30^\circ$</p> |  <p>III</p> |
| в |  |  <p>I</p> |  <p>II $\angle \alpha \text{ QRS} > 90^\circ$</p> |  <p>III</p> |
| г |  |  <p>I, (aVR), V5 - V6 J V6 > 0,05" q - отсутствует</p> |  <p>III, (aVF), V1-V2 S - широкий</p> | |

В) Очаговая внутрижелудочковая блокада.

Нарушение проводимости в волокнах Пуркинью.

ЭКГ признаки:

- зазубрины, расщепление комплекса QRS в отведениях при нормальной или слегка увеличенной его длительности и амплитуде комплекса, превышающей 5 мм. При этом отсутствуют признаки блокады ножек пучка Гиса.

У **спортсменов** такая форма блокады может определяться при развитии органических изменений в сердце дистрофического или воспалительного характера.

5. Синдром преждевременного возбуждения желудочков.

Импульсы из СУ активируют часть желудочков по дополнительным пучкам проводящей ткани несколько раньше основной части желудочков, которая возбуждается по обычным путям проведения. В зависимости от типа функционирующих дополнительных структур различают следующие варианты:

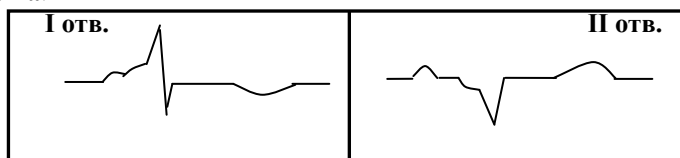
а) Синдром Wolff - Parkinson - White (WPW).

Данный синдром обусловлен функционированием дополнительного пути проведения по пучку Кента между предсердиями и желудочками. Формируется дельта-волна.

Рис.13. Синдром WPW

ЭКГ признаки:

- интервал PQ укорочен менее 0,12 сек.;
- выявляется дельта-волна;
- комплекс QRS уширен более 0,11 сек.;
- сегмент ST и Т часто направлены дискордантно по отношению к комплексу QRS.



У **спортсменов** синдром WPW встречается чаще, чем у лиц, не занимающихся спортом. Причиной возникновения синдрома чаще бывает врождённая патология проводящей системы и органические повреждения сердца.

Основная опасность при синдроме WPW - склонность к пароксизмальным тахикардиям, развитие нарушений гемодинамики.

Спортсменов с синдромом WPW необходимо выводить из большого спорта, рекомендуя умеренные занятия физической культурой. Если же в анамнезе спортсмена были приступы пароксизмальной тахикардии, то ему необходимо полностью запретить занятия спортом.

б) Синдром Lown - Ganong - Levine (LGL).

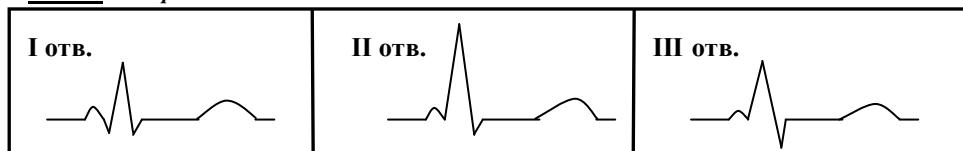
При данном синдроме характерно наличие функционирующего пучка Джеймса. Импульс проходит на пучёк Гиса, минуя АУ, и желудочки возбуждаются одновременно.

ЭКГ признаки:

- интервал PQ укорочен менее 0,12 сек.;
- комплекс QRS, и зубец Т не изменены.

У **спортсменов** с синдромом LGL отмечается склонность к пароксизмальным суправентрикулярным тахикардиям. Вопрос о допуске к занятиям спортом решается после комплексного углублённого обследования в условиях клиники и врачебно-педагогических наблюдений во время тренировок.

Рис.14. Синдром LGL



Нарушение процессов деполяризации.

Повышенная нагрузка на миокард, которая у **спортсменов** может быть как физиологической (физическая нагрузка), так и патологической (различные поражения сердца), ведёт к формированию гипертрофии различных отделов миокарда. На начальных этапах развития гипертрофии коронарное кровообращение полностью покрывает энергетические затраты гипертрофированного миокарда. При значительном увеличении массы миокарда наблюдается несоответствие между его потребностями и кровоснабжением, развивается гипоксия миокарда, влекущая за собой нарушения метаболизма, формируется патологическая гипертрофия. У спортсменов такая форма гипертрофии развивается редко, так как сердце спортсмена обладает повышенными компенсаторными возможностями, она встречается только при нарушениях тренировочного процесса и в результате органического поражения сердца.

1. Гипертрофия предсердий.

Импульс возбуждения из СУ распространяется сначала на правое предсердия, а затем - на левое. Электрическая ось предсердий в норме от +30° до +60°. Асинхронность возбуждения предсердий незначительна, на ЭКГ регистрируется зубец Р с одной вершиной.

А) Гипертрофия левого предсердия.

- Поворот электрической оси предсердий влево;
- Двугорбый зубец Р в I, II, aVL, V5-V6 отведениях ("*P-mitrale*");
- Длительность зубца Р превышает 0,11 сек.;
- В отведении V1 зубец Р бифазный, причём отрицательная фаза по времени длиннее 0,06 сек. и по амплитуде больше 1 мм.

У **спортсменов** при обнаружении признаков гипертрофии левого предсердия необходимо провести клинично-инструментальные, рентгенологические и эхокардиографические исследования, направленные на выявление врожденной и органической патологии сердца.

Б) Гипертрофия правого предсердия.

- Поворот электрической оси предсердий вправо (больше $+70^\circ$);
- Высокий, остроконечный с амплитудой более 2 мм зубец Р в отведениях II, III и aVF ("*P-pulmonale*");
- Отрицательный зубец Р в отведении aVL.

У **спортсменов** гипертрофия правого предсердия может встречается не только при врожденной и органической патологии сердца, но и при высоких тренировочных нагрузках на развитие выносливости, когда развивается перегрузка правого предсердия. Для дифференциального диагноза имеет значение динамические наблюдения, дополнительное обследование.

2. Нарушение процесса деполяризации желудочков.

Оценка процесса деполяризации желудочков проводится по амплитуде, форме и направлению электрической оси комплекса QRS.

А) Снижение активности процессов деполяризации.

- Сумма зубцов R в стандартных отведениях меньше 15 мм ($R_I + R_{II} + R_{III} < 15$ мм).

[причины: интракардиальные (миокардит, дистрофия миокарда, инфаркт миокарда и т.д.) или экстракардиальные (перикардит, эмфизема лёгких, ожирение, сухость кожи).]

низкая амплитуда комплекса QRS часто регистрируется у **спортсменов** с резко выраженной мускулатурой (штангисты, борцы, гимнасты и т.д.)

Б) Гипертрофия желудочков сердца.

Многолетние занятия спортом ведут к формированию физиологической гипертрофии миокарда желудочков, однако, она не всегда определяется электрокардиографически. Чаще на ЭКГ выявляется гипертрофия, возникающая в результате воздействия форсированного тренировочного процесса, при заболеваниях сердца.

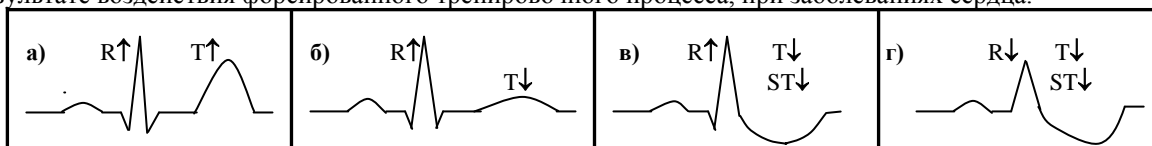


Рис. 15. Динамика изменений элементов ЭКГ при развитии физиологической (а) и патологической (б, в, з) гипертрофии.

а) Гипертрофия левого желудочка.

ЭКГ признаки:

1) Показатели амплитуды в отведениях от левого желудочка:

- амплитуда зубца R в отведении I больше 10 мм;
- амплитуда зубца R в отведении aVL больше 11 мм;
- амплитуда зубца R в отведениях V5, V6 больше 16 мм;
- амплитуда зубца S в отведении V1 больше 12 мм.

2) Поворот электрической оси QRS влево больше -30° .

3) Комбинированные показатели активности левого желудочка:

- сумма амплитуды зубцов S V1 + R V6 больше 30 мм;
- сумма амплитуды зубцов R I + S III больше 20 мм.

4) Показатели нарушения процесса реполяризации:

- амплитуда зубца T в отведении V1 больше, чем в отведении V6;
- уменьшение амплитуды зубца T меньше 1 мм в отведениях I, aVL, V5, V6;
- депрессия сегмента ST больше 0,5 мм в отведениях I, aVL, V5, V6.

В **спортивной медицине** особое значение имеет своевременное определение перехода в патологическую стадию. В начале перехода отмечается синдром " $TV_1 > TV_6$ ". Для этого синдрома характерно преобладание амплитуды зубца T в отведении V1 по сравнению с отведением V6, при наличии положительного

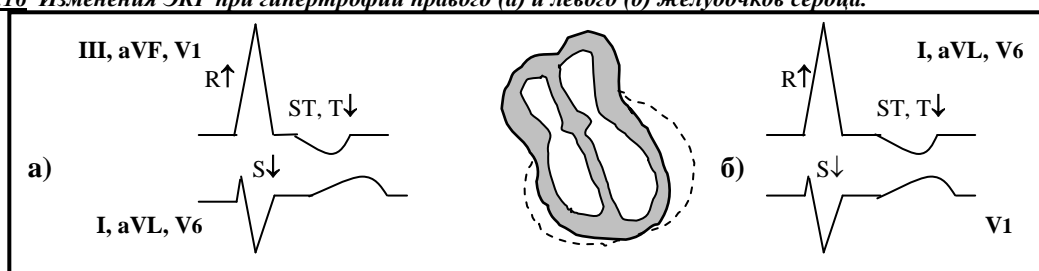
зубца T во всех грудных отведениях. Чаще синдром "TV₁ > TV₆" обнаруживается у спортсменов в скоростно-силовых видах спорта, в период наиболее интенсивных тренировок.

б) Гипертрофия правого желудочка.

Гипертрофия правого желудочка у **спортсменов** отмечается довольно часто, особенно у представителей видов спорта на выносливость.

- 1) Показатели увеличения амплитуды в отведениях от правого желудочка:
 - амплитуда зубца R в отведении aVR больше 4 мм;
 - амплитуда зубца R в отведении V1 больше 7 мм;
 - амплитуда зубца S в отведении V6 больше 5 мм.
- 2) Комбинированные показатели активности правого желудочка:
 - сумма амплитуды зубцов R V1+ S V6 больше 10,5 мм;
 - сумма амплитуды зубца R в отведении V1 больше амплитуды зубца S в этом же отведении.
- 3) Поворот электрической оси QRS вправо больше +100°
- 4) Показатели нарушения процессов реполяризации:
 - депрессия сегмента ST в отведениях III, aVF, V1 ;
 - отрицательный зубец T в отведениях III, aVF, V1.

Рис.16 Изменения ЭКГ при гипертрофии правого (а) и левого (б) желудочков сердца.



Развитие гипертрофии миокарда желудочков определяется не столько занятием спортом, сколько воздействием неблагоприятных факторов: наличием очагов хронической инфекции, участием в соревнованиях и тренировках в болезненном состоянии, чрезмерными тренировочными и соревновательными нагрузками. Выявление гипертрофии желудочков у спортсменов требует дальнейшего обследования. При наличии изменений сердечно-сосудистой системы (пороки сердца, гипертоническая болезнь и т. д.) физическая нагрузка усугубляет их отрицательное влияние, поэтому занятия спортом этим лицам противопоказаны.

Синдром очаговых изменений миокарда.

1. Ишемия миокарда.

При ишемии временно нарушено кровоснабжение миокарда, что ведёт к развитию гипоксии миокарда, недостаточному снабжению питательными веществами, к изменению биохимического и минерального обмена.

Субэндокардиальная ишемия формирует *высокий положительный симметричный зубец T*, а **субэндокардиальная ишемия** — *отрицательный зубец T такой же конфигурации*.

Если ишемия продолжается, то наступают более глубокие изменения и развивается ишемическое повреждение.

2. Ишемическое повреждение миокарда.

Происходят структурные изменения в миокарде.

На ЭКГ отмечается:

- снижение амплитуды зубца R над очагом повреждения;
- значительно более выражены нарушения реполяризации (характерна выпуклость сегмента ST в сторону смещения: при депрессии сегмента ST выпуклость обращена вниз, а при элевации - направлена вверх).

Субэпикардиальное и трансмуральное повреждение: сегмент ST расположен выше изолинии, выпуклость его направлена кверху.

Субэндокардиальное повреждение: - сегмент ST находится ниже изолинии, выпуклость его направлена книзу. - зубец T при повреждении часто направлен дискордантно (в противоположную сторону по отношению к сегменту ST).

3. Ишемический некроз.

В зоне некроза погибшие мышечные волокна не возбуждаются, ЭДС не формируется.

- Снижение зубца R вплоть до его исчезновения
- Появление патологического зубца Q, (формирование комплексов типа QS, проявляющиеся в соответствующих отведениях).

Патологический зубец Q обычно зазубрен, по времени больше 0,03 сек. и по амплитуде больше 3 мм. Зубец Q считается патологическим, если его амплитуда больше 25% амплитуды зубца R в стандартных отведениях или больше 15% амплитуды зубца R в грудных отведениях.

Синдром очаговых изменений миокарда обусловлен нарушением коронарного кровообращения. У **спортсменов** также возможно нарушение коронарного кровообращения из-за изменений в коронарных сосудах. Такие изменения чаще встречаются у лиц среднего и пожилого возраста, занимающихся физической культурой и спортом. Чрезмерность нагрузки определяется не сколько собственно величиной нагрузки, сколько степенью её переносимости, когда её величина превышает допустимый для данного человека уровень. Особенно, если воздействие нагрузки комбинирована с отрицательным воздействием внешней среды (высокая, низкая температура, высокая влажность, среднегорье и др.), а также у лиц с хроническими очагами инфекции, в острый период заболевания, в период реабилитации после заболевания и т.д. Поэтому дозирование физической нагрузки должно проводится строго индивидуально, с учётом результатов комплексного обследования и амнестических данных при постоянном динамическом контроле.

Диффузные изменения миокарда.

Обусловлены нарушением метаболизма разного генеза и проявляются на ЭКГ изменениями сегмента ST и зубца T.

1. Дистрофия миокарда от физического перенапряжения.

В основе разделения на стадии лежат изменения конечной части желудочкового комплекса QRS, развивающиеся принципиально одинаково, но несколько различающиеся в зависимости от локализации (поскольку она может быть очаговой).

Рис. 17. Стадии развития дистрофии миокарда.

| | I и II отв. | III и aVF отв. | V ₂ -V ₃ отв. | V ₄ -V ₆ отв. |
|-------------------|-------------|----------------|-------------------------------------|-------------------------------------|
| НОРМА | | | | |
| I стадия | | | | |
| II стадия | | | | |
| III стадия | | | | |

- В **I стадии**
- I и II:** отмечается снижения или двугорбость зубцов T(++) и снижение сегмента ST (ST↓).
 - III и aVF:** уплощение или снижение высоты зубца T и снижение сегмента ST (T и ST ↓).
 - V₂-V₃:** куполообразный подъём сегмента ST и двугорбость зубца T (ST↑, T++).
 - V₄-V₆:** снижение высоты зубца T, образуется двугорбость.
- Во **II стадии**
- I и II:** зубец T становится двухфазным (T±)
 - III и aVF:** T±
 - V₂-V₃:** более резкие изменения, чем в I стадии.
 - V₄-V₆:** T±
- В **III стадии**
- I и II:** зубец T становится отрицательным (T-)
 - III и aVF:** T-
 - V₂-V₃:** T-
 - V₄-V₆:** T-

Если в I стадии изменения ЭКГ наблюдаются в большинстве случаев в 1–2 отведениях, то во II стадии – в 3–6 отведениях, а в III стадии – 4–7 отведениях.

Для выявления патологических механизмов развития дистрофии миокарда, для дифференциальной диагностики от других заболеваний, вызывающих нарушение процесса реполяризации, для выявления препаратов выбора в процессе лечения необходимо использовать функциональные пробы.

При динамических наблюдениях регистрация ЭКГ должна проводиться в одинаковых условиях в одни и те же часы дня, не менее чем через 2 часа после приёма пищи, при этом тренировочное занятие отменяется накануне и в день обследования.

2. Изменения ЭКГ при нарушениях электролитного баланса.

У спортсменов, в отличие от нетренированных людей, отмечаются повышения активности обмена электролитов. Потери их в процессе тренировочных и соревновательных нагрузок с потом, а также через почки весьма значительны. Если вовремя не восстанавливать количество потерянных веществ, то будет отмечаться снижение их количества в крови, в клетках и внеклеточной жидкости. Это вызовет определённые сдвиги в деятельности внутренних органов, изменения деятельности сердца отражаются на ЭКГ

При гипокалиемии отмечаются нарушения процесса реполяризации, происходит депрессия сегмента ST и формируется сначала уплощённый, затем отрицательный зубец T. появляется зубец U, амплитуда которого по мере развития гипокалиемии увеличивается.

В начальной стадии гиперкалиемии зубец T становится острым, симметричным. Такие изменения необходимо дифференцировать от изменения зубца T при синусовой брадикардии вагусного происхождения, при ишемии миокарда.

При гиперкальциемии отмечается резкое укорочение сегмента ST, что ведёт к уменьшению длительности электрической систолы. Зубец T изменяет конфигурацию: он может становиться уплощённым, бифазным, отрицательным.

Для восстановления количества потерянных минеральных веществ спортсмены используют минеральные воды разного состава, специальные минерально-углеводные, минерально-белковые смеси и напитки, а также минералосодержащие фармакологические препараты. При нерациональном и бесконтрольном использовании таких препаратов спортсменами возможно их избыточное накопление в организме, что также вызывает изменения в функционировании органов и структур.

3. Синдром преждевременной реполяризации желудочков сердца.

Характерно смещение сегмента ST выше изолинии, обращённого выпуклостью книзу, незначительная деформация нисходящей части зубца R, положительные высокие зубцы T. наиболее часто изменения выражены в грудных отведениях (V2 - V6), реже - в стандартных и усиленных отведениях. Причиной является преждевременная реполяризация субэпикардальных слоёв миокарда.

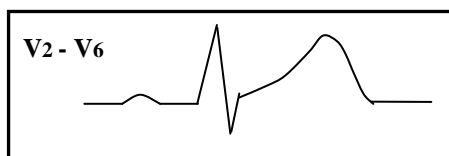


Рис.18. Синдром ранней реполяризации желудочков.

У спортсменов такие изменения встречаются чаще, чем у здоровых нетренированных людей. Обычно они обусловлены повышением тонуса блуждающего нерва. Синдром встречается чаще у представителей тех видов спорта, которые тренируются на выносливость. Изменения на ЭКГ при данном синдроме являются у спортсменов вариантами нормы, однако требуют динамического наблюдения.

ОСОБЕННОСТИ ЭКГ СПОРТСМЕНОВ.

Электрокардиограмма спортсмена не является устойчивой, стабильной, одинаковой для всех занимающихся спортом. Многообразие тренировочных и соревновательных форм физической нагрузки, различия антропометрических параметров и состояния здоровья формируют самые разнообразные варианты электрокардиограммы.

Наибольшее воздействие на характер ЭКГ оказывают специфика тренировочной нагрузки, определяемая видом спорта. По характеру нагрузки и по степени воздействия, виды спорта можно распределить следующим образом: циклические виды спорта, направленные на развитие выносливости, спортивные игры, спортивные единоборства, скоростно-силовые виды спорта, сложнокоординационные виды спорта, статические виды спорта.

Выраженность сдвигов, формирующихся при занятиях определённым видом спорта, в значительной мере определяется спортивным стажем, чем длительнее период воздействия возрастающих нагрузок на организм, на сердечно-сосудистую систему, тем значительнее сдвиги.

Некоторые различия ЭКГ обусловлены особенностями женского и мужского организма в адаптации к физическим нагрузкам и существенным различиям тренировочного процесса.

Определённые изменения связаны также с периодичностью тренировочного процесса: переходной, подготовительный и соревновательный периоды закономерно сменяют друг друга. Причём каждый период характеризуется преимущественной направленностью отдельных тренировочных циклов.

И, наконец, необходимо учитывать ритмичность функционирования биологических систем. Имеются данные о суточной периодике ЭКГ-ких показателей у здоровых спортсменов и у спортсменов с дистрофией миокарда вследствие хронического перенапряжения.

Наиболее часто встречающиеся ЭКГ-признаки у людей, занимающихся спортом, характеризуют особенности ЭКГ спортсмена.

ЭКГ-признаки при занятии спортом:

- 1. Синусовая брадикардия.**
- 2. Синусовая аритмия.**
- 3. Снижение амплитуды зубца Р.**
- 4. Увеличение амплитуды зубца R.**
- 5. Удлиненный период предсердно-желудочковой проводимости при выраженной брадикардии.**
- 6. Частичная блокада правой ножки пучка Гиса.**
- 7. Увеличение амплитуды зубца Т.**
- 8. Относительное удлинение электрической систолы желудочков.**

Эти признаки могут проявляться как по одному, так и в разных сочетаниях.

К особенностям ЭКГ спортсмена их можно отнести только в том случае, если спортсмен здоров, обладает большой работоспособностью и показывает стабильно высокие спортивные результаты.

В других случаях необходимо проведение клинического обследования для выяснения причин их появления.

Особенности ЭКГ юных спортсменов.

У детей имеет место относительно высокая по сравнению со взрослыми электрическая активность правого желудочка, что даёт отклонение электрической оси вправо до 90° - 110° обычным явлением. Не менее характерны для нормальной ЭКГ детского возраста высокие зубцы R в правых и выраженные зубцы S в левых грудных отведениях.

Особенно важна правильная оценка отрицательных зубцов Т, которые в детском возрасте встречаются в норме и связаны с особенностью течения процессов реполяризации в правом желудочке. У детей дошкольного и раннего школьного возраста нередко встречаются отрицательные зубцы Т III и двухфазные зубцы Т aVF, что полностью укладывается в возрастные нормативы.

У здоровых детей в возрасте от 6 до 12 лет в отведениях V1-3 могут встречаться глубокие отрицательные Т (до 6 мм). Такие зубцы принято называть **ювенильными Т**. Они характеризуются постепенным уменьшением отрицательной фазы от первых грудных отведений к V4, где они в норме бывают отрицательными. Ювенильные Т не сопровождаются депрессией сегмента S - Т.

Незнание особенностей детской ЭКГ нередко является причиной существенной гипердиагностики ДМФП у юных спортсменов. Поэтому в случаях, когда трактовка отрицательных Т в правых грудных отведениях сталкивается с трудностями, целесообразно проведение функциональных проб и динамических ЭКГ-наблюдений.